



Fondazione IRCCS
Istituto Nazionale dei Tumori

GIST AVANZATI: il valore della gestione multidisciplinare del Paziente

Paziente con GIST avanzato

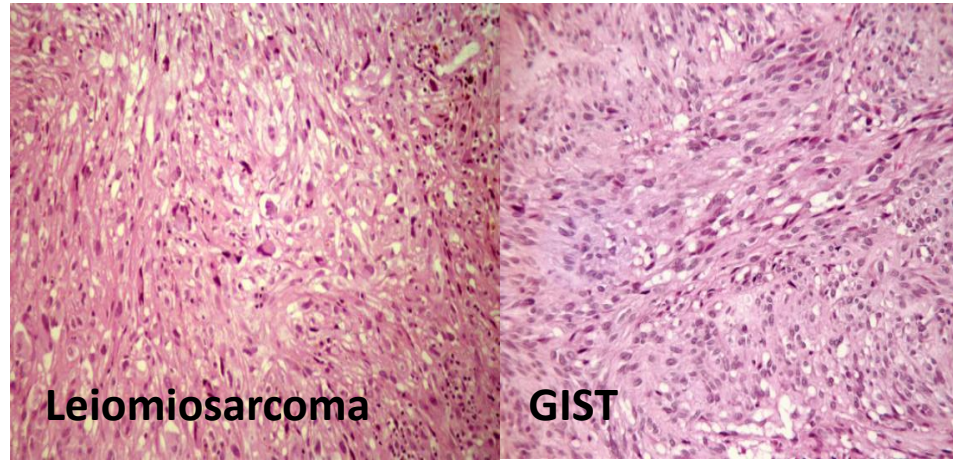
Ilaria Pellegrini

Fondazione IRCCS Istituto Nazionale dei Tumori di Milano
Oncologia Medica 2
Tumori mesenchimali dell'Adulto

AIGOM
ASSOCIAZIONE ITALIANA
GRUPPI ONCOLOGICI MULTIDISCIPLINARI

Storia clinica

- Femmina
- 39 anni alla diagnosi
- Anamnesi patologica remota muta



Chirurgia di debulking di massa pelvica (18 cm): GIST ad alto rischio (18 cm; Mitosi 12/50 HPF)
Mutazione dell'esone 11 di KIT (delK558-E562)

Chirurgia della malattia residua in risposta con asportazione ileale e del peritoneo pelvico

noduli peritoneali multipli alla TC post-operatoria

Risposta radiologica completa

GIST ileale (**ex11 delK558-E562**)
Metastasi omentali e peritoneali

09/2003

10/2003

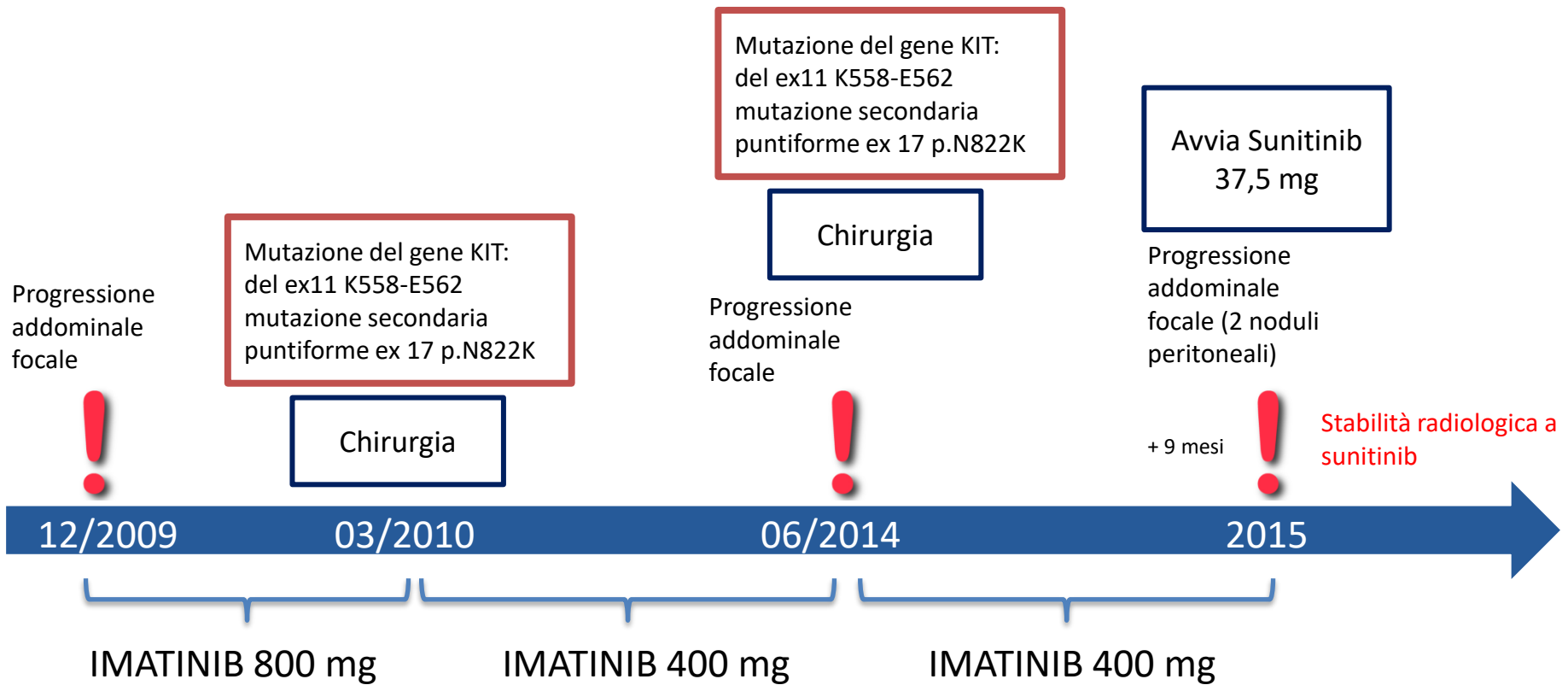
09/2004

10/2004

IMATINIB 400 mg

IMATINIB 400 mg

Storia clinica



Storia clinica

(ex 11 delK558-E562; ex 17 p.N822K)

Chirurgia di entrambi i noduli peritoneali

Progressione di uno dei 2 noti noduli peritoneali



06/2018

IMATINIB 400 mg

Avvia Regorafenib nello studio Voyager

Progressione peritoneale di malattia



10/2019

REGORAFENIB 80 mg per tossicità

Stabilità radiologica a regorafenib

Lesione flogistica da infezione da Aspergillo

11/2022
Lobectomia polmonare superiore destra

Comparsa di addensamento parenchimale polmonare scavato al LSD



02/2022

ISOVUCONAZOLO

REGORAFENIB



Storia clinica

